Lane Medical Library

Ein Fall

von

multiplen Thrombosen bei Typhus

mit Erscheinungen der akuten Bulbärparalyse.

Inaugural-Dissertation

zur Erlangung der Doktorwürde

der medizinischen Fakultät
der Königl. Christian-Albrechts-Universität zu Kiel

vorgelegt von

Paul Schwarze,
approbirter Arzt aus Zittau.

Kiel 1901.
Druck von Schmidt & Klaunig.

Ein Fall

von

multiplen Thrombosen bei Typhus

mit Erscheinungen der akuten Bulbärparalyse.

Inaugural-Dissertation

zur Erlangung der Doktorwürde

der medizinischen Fakultät
der Königl. Christian-Albrechts-Universität zu Kiel

vorgelegt von

Paul Schwarze,
approbirter Arzt aus Zittau.

Kiel 1901.
Druck von Schmidt & Klaunig.

Nr. 42.
Rektoratsjahr 1901/1902.

Referent: Dr. **Heller.**

Zum Druck genehmigt:
Dr. **Werth,**
z. Z. Dekan.

Meiner lieben Mutter

in Dankbarkeit gewidmet.

Digitized by the Internet Archive
in 2026

https://archive.org/details/IA40153521_0027

Komplikationen und Nachkrankheiten sind besonders beim Typhus recht häufig und dabei mannichfaltig. Die hierbei vorkommenden Komplikationen stehen in nächster Beziehung zu den Veränderungen, die regelmässig beim Typhus vorkommen, und stellen nur weitere Entwicklungen und excessivere Ausdehnungen vor.

Eine recht seltene und interessante Komplikation wurde in dem nachstehend mitzuteilenden Falle beobachtet:

Akute Bulbärparalyse und doppelseitige Unterschenkelgangrän.

Die einschlägige Litteratur berichtet nur von wenigen hierher gehörigen Fällen.

Eisenlohr[1]) beschreibt einen eigentümlichen Symptomenkomplex, den er in 3 Fällen von Typhus (aus dem neuen allgemeinen Krankenhaus in Hamburg) auf der Höhe der Krankheit beobachtete, und der eine ganz besondere Form von Beteiligung des Centralnervensystems darstellte. Diese Störungen der nervösen Centralorgane waren in allen drei Fällen ganz besondere, mit den gewöhnlichen schweren Typhussymptomen nicht zusammen zu werfende.

Die hervorstechendsten Züge dieses bis dahin noch nicht beschriebenen Komplexes, die den drei Fällen ein gemeinsames, besonderes Gepräge verliehen, bestanden in auffälligem Ergriffensein bulbärer Nerven, in hochgradigen Lähmungszuständen der artikulatorischen Apparate, Lippen, Zunge, Gaumenmuskulatur, sowie der Kiefermuskeln, verbunden mit erheblichen motorischen Schwächeerscheinungen der gesamten Körpermuskulatur.

---

[1]) Deutsche medizinische Wochenschrift 1893, XIX. Jahrgang.

Die dysarthrischen Phänomene, sich äussernd in nahezu völliger Unverständlichkeit, ja Sprachlosigkeit, auf der Höhe des Symptoms, zeigten einen ganz besonders ausgeprägten Grad, sodass es sich nicht etwa lediglich um die schwersten Formen der beim Typhus bekannten Störungen der Lippen- und Zungenbewegungen — dadurch ist ja freilich auch das Sprechen erheblich erschwert — handeln konnte. Die Sprachstörungen zeigten sich abhängig von markirten Paresen der in Betracht kommenden Muskelapparate, des unteren Facialisgebietes, der Zunge, des Gaumens. Dies wurde durch Prüfung der Einzelbewegungen der betreffenden Organe (Zunge, Lippen), die entsprechende Lähmungserscheinungen bis zu nahezu völliger Immobilität zeigten, zur Evidenz erwiesen. Die Bewegungen der Zunge waren in einem Fall einige Tage lang fast ganz aufgehoben, auch das Vorbringen vor die Zähne ganz unmöglich; die untere Gesichtshälfte war schlaff und ausdruckslos. Hervorzuheben ist, dass die Sprachstörungen sich in ihrem Auftreten und Verlauf nicht an die Phasen der Störung des Sensoriums anschlossen, sondern noch bei völliger Klarheit des letzteren in zwei zur Heilung gelangenden Fällen fortbestanden, um sich in der Reconvalescenzperiode wesentlich zu bessern und schliesslich vollkommen zu schwinden. Die bulbären Störungen waren erst am Ende der 2., resp. 4. Woche, zutage getreten. In dem 3., letalen Falle wechselte die Sprachstörung, die schon in der 1. Krankheitswoche aufgetreten war und den noch völlig klaren Patienten selbst sehr beunruhigt hatte, an Intensität unter allmählich zunehmender Trübung des Bewusstseins bis zum Tode (am 17. Krankheitstage).

In den beiden zur Genesung gekommenen Fällen kam weiter eine Mitbeteiligung des motorischen Quintusgebietes durch Schwäche der Masseteren, Herabhängen des Unterkiefers und durch häufig auftretende klonische Krämpfe der Kaumuskeln, speciell beim Versuch des Mundöffnens, zum Ausdruck. Ausserdem war in einem dieser beiden Fälle auch längere Zeit das Schlucken wesentlich behindert, ohne Lokalaffektion des Pharynx.

In allen drei Fällen machte sich eine erhebliche Schwäche des gesamten motorischen Apparates, der gesamten Körpermuskulatur geltend, ohne eigentliche Lähmungen, ohne Störung der Sensibilität und Reflexe. In den beiden zur Heilung gelangenden Fällen kehrte die Kraft in der Reconvalescenzperiode ziemlich rasch zur Norm zurück, unter Wiederherstellung der Funktion der Muskeln.

Das Sektionsergebnis des letalen Falles war in Bezug auf das makroskopische Verhalten des Centralnervensystemes negativ. Mikroskopisch ergaben sich bei der Untersuchung desselben keine wesentlichen feineren Gewebsveränderungen. In der Binnenmuskulatur der Zunge und Rachenmuskulatur fand sich nur eine relativ wenig ausgedehnte, feinkörnige Degeneration der Muskelfasern. Dagegen ergab die Untersuchung einiger speciell bei den betreffenden bulbären Funktionen interessirten Muskeln, dass es sich um eine Abhängigkeit dieser Störung von typhösen Muskelveränderungen nicht handeln könne, sondern dass die unten beschriebene Affektion des Centralnervensystems als Ursache der Erscheinungen anzusehen sei. Dasselbe war zu schliessen in Bezug auf Körpermuskulatur und etwa damit in Verbindung gebrachte Abhängigkeit der motorischen Schwächeerscheinungen letzterer von anatomischen Veränderungen der contraktilen Substanz.

Als Ursache der Erkrankung wies Eisenlohr eine massenhafte Invasion von Staphylococcus citreus ähnlichen Gebilden und eigenartigen Stäbchen nach, eine Mischinfektion, ein Konkurriren verschiedener andersartiger pathogener Organismen mit dem eigentlichen Krankheitserreger des Typhus. Diese Mikroorganismen fanden sich in steigender Häufigkeit in den Nervi optici (zwischen den Nervenröhren), in der Medulla oblongata (im Niveau des Glossopharyngeus- und Hypoglossuskernes, sowie der Pyramidenkreuzung) und den Centralwindungen (unterschiedslos in der Substanz der grauen Rinde, wie im Mark, teils in den Neurogliabalken, teils in den durch Gefässe markirten Gewebsspalten, teils in den pericellulären Räumen der Ganglienzellen).

Die weiter beobachteten, hierher zu zählenden Fälle wurden von Curschmann [1]) veröffentlicht.

Ein nach 4 1/2 Wochen zur Genesung führender Fall seiner eigenen Beobachtung aus dem Jahre 1884, auf den er erst durch die Eisenlohr'sche Publikation wieder aufmerksam wurde, zeigte bei mittelschwerem Verlauf ähnliche Symptome, wie sie in den von Eisenlohr beschriebenen Fällen bestanden. Auch hier traten Ende der 3. Woche plötzlich dysarthrische Sprachstörungen bei freiem Sensorium auf. Sonstige Lähmungen waren nicht vorhanden. Die Kaumuskeln waren intakt.

Ein zweiter ihm vorgekommener Fall mit Erscheinungen der akuten Bulbärparalyse verlief tötlich. Die Sektion erwies Erweichungen und capilläre Blutung in die Substanz der Medulla oblongata; eine mikroskopische Untersuchung wurde leider nicht vorgenommen.

Ausser den oben angeführten Fällen von akuter Bulbärparalyse bei Typhus sind weitere Fälle der fraglichen Art nicht bekannt geworden, wie Herr Geheimrat Professor Dr. Curschmann auf meine Bitte hin so freundlich war, zu bestätigen.

Nicht ganz so selten, wie akute Bulbärparalyse bei Typhus, sind die Fälle von Typhusgangrän an den unteren Extremitäten, infolge von Thrombose im Gebiet der grossen Schenkelgefässe; selten ist jedenfalls doppelseitige Unterschenkelgangrän, wie in dem vorliegenden Falle. Ein derartiger Fall wurde zuerst von Bachmayr [2]) veröffentlicht. Schon vorher war diese eigentümliche Gangränform von Bourgeois [3]), Gigon [4]) und Patry [5]) beschrieben worden. [In der Langenbeckschen Klinik wurde 1865 ein Soldat vorgestellt, der während des Typhus den ganzen Penis durch Gangrän verloren hatte.] Unter den

[1]) Specielle Pathologie und Therapie, herausgegeben von Nothnagel, III. Band, I. Teil, der Typhus, Wien 1898.

[2]) Verhandlungen der Würzburger medizin. Gesellschaft 1868.

[3]) Arch. gén. 1857.

[4]) Union méd. 1861.

[5]) Arch. gén. 1863.

neueren Autoren sind Potin, Mercier, Le Rebouillet und Curschmann zu erwähnen.

Es sei mir nunmehr gestattet, auf einen Fall von akuter Bulbärparalyse und doppelseitiger Unterschenkelgangrän aus dem Marinestationslazareth zu Kiel — 21½jähriger Ober-Sanitätsgast, Krankenblatt Nr. 1147 1900 01 — einzugehen, der mir vom Sanitätsamt der Marinestation der Ostsee behufs Veröffentlichung gütigst zur Verfügung gestellt wurde.

In den beiden ersten Wochen nahm der Typhus den gewöhnlichen Verlauf. Nur ist hervorzuheben, dass sich Mitte der 2. Woche der Puls bereits so klein und schwach zeigte, dass zu Kampferinjektionen geschritten werden musste, neben reichlicher Verabfolgung von Alkoholicis.

Ende der 2., Anfang der 3. Woche traten ziemlich plötzlich Symptome von akuter Bulbärparalyse in die Erscheinung. Das Schluckvermögen erfuhr eine von Tag zu Tag zunehmende Beeinträchtigung; der Schlingakt wurde in kurzer Zeit unvollständig, ja unmöglich, sodass wegen der infolge Schlinglähmung drohenden Inanition und Aspirationspneumonie Ernährung durch Einguss und Schlundsonde erfolgen musste.

Beim Einführen der Schlundsonde gelang es nur mit Mühe, den Mund zum Öffnen zu bringen, da ein Krampf der Kaumuskeln bestand. Der Kaumuskelkrampf stellte sich besonders nach jedem Bade erneut ein.

Beim Mundöffnen fiel weiter auf, dass der Mund auf der linken Seite weniger weit geöffnet wurde als rechts. Überhaupt machte sich linkerseits Schwäche und Starrheit der Gesichtsmuskulatur bemerkbar, und zwar im Gebiete der vom unteren Facialis versorgten mimischen Gesichtsmuskeln, während das obere Facialisgebiet und die Augenbewegungen normales Verhalten zeigten. Die Sehlöcher waren gleich weit und antworteten auf Lichteinfall durch prompte Zusammenziehung. Linker Arm und linkes Bein waren ebenfalls von der Bewegungsschwäche ergriffen, unter Steigerung der Reflexe (Achillessehnenreflex und Fussklonus). Auch die Zunge zeigte sich durch Bewegungsstörung beteiligt, wenn auch nicht in so

ausgesprochener Weise. Das Vorstrecken erfolgte nur unvollkommen und sichtlich erschwert, unter einer geringen Seitwärtsabweichung nach links, so dass schon aus diesem Grunde eine Erschwerung des Kauens und der Sprache eintreten musste.

Das Sprachvermögen war vom Beginn des Auftretens der Bulbärsymptome an aufgehoben. Mit Ausnahme der beiden ersten Tage, wo noch Benommenheit als Symptom des Typhus vorherrschte, — der Kranke liess alles unter sich gehen — war das Bewusstsein frei. Auf Fragen erfolgte Antwort durch entsprechende Kopfbewegungen; Wünschen wurde durch Schreiben Ausdruck verliehen. Zum Stuhlgang meldete sich der Kranke selbst, nachdem er in den vorhergehenden Tagen alles unter sich gelassen hatte.

Nachdem diese Symptome etwa $1^1/_2$ Wochen unverändert angehalten hatten, bei klarem Bewusstsein, vollzog sich Mitte der 4. Woche eine Besserung des Zustandes. Die Sprache wurde wieder verständlich, anfänglich wurde der Wunsch nach einem Bade öfter geäussert. Das Schlucken wurde wieder möglich (Schlundsonde in Wegfall). Die Arm- und Beinbewegungen gingen beiderseits wieder gleich gut vor sich. Nur die linkerseits bestehende Schwäche der Gesichtsmuskulatur hob sich nicht so rasch. Erst Mitte der 5. Woche konnte die Zunge wieder annähernd gerade herausgestreckt werden.

Kurze Zeit nach Abklingen und Verschwinden der Bulbärsymptome schloss sich als weitere Komplikation Gangrän erst des rechten, dann auch des linken Unterschenkels an.

Mitte der 4. Woche — also gleich nach Eintritt der Besserung der Bulbärparalyse — fing der Kranke an, über Schmerzen und Kälte in beiden Beinen und Füssen zu klagen. Der Schlaf war dadurch sehr gestört. Beide Füsse fühlten sich kalt an und zeigten ein weisses Aussehen.

Das Empfindungsvermögen am rechten Unterschenkel und an beiden Füssen erwies sich gestört. Berührungen an der Aussenseite des rechten Unterschenkels wurden zwar empfunden, aber bei der örtlichen Angabe auf das linke Bein verlegt. Auf der Aussenseite des rechten Fusses war das

Empfindungsvermögen völlig erloschen, während auf der Innenseite, sowie am Fussrücken Berührungen empfunden, aber zum Teil auf die Kniegegend derselben Seite, zum Teil auf den linken Fuss verlegt wurden. Am linken Fuss bestand in Gegend der Ferse Unempfindlichkeit gegen Berührungen.

Anfang der 5. Woche lokalisirten sich der Schmerz und die krankhaften Veränderungen auf das rechte Bein. Es stellte sich unter bläulicher Verfärbung der Haut am rechten Unterschenkel und Fuss teigige Schwellung ein. Berührungen wurden am Fuss gar nicht mehr, an den Knöcheln und in der Wadengegend dagegen sehr schmerzhaft empfunden. Von jetzt ab traten unter Anstieg der Körperwärme bis zu 40° (einmal sogar bis 41°) fast täglich sich wiederholende Schüttelfröste auf, die nach einiger Zeit unter starkem Schweissausbruch und Temperaturabfall endeten. Der Kranke geriet dabei anfallsweise in starke Atemnot, das Gesicht färbte sich blaurot, der Kopf wurde beständig hin und her geworfen. Derartige Anfälle gingen mit stark beschleunigter Herz- und Atmungsthätigkeit einher. Einmal betrug die Zahl der Atemzüge 60, die der Pulsschläge 140. Der Puls war kaum noch fühlbar und wurde so klein und schwach, dass Kampferinjektionen gemacht werden mussten. Während der Anfälle jammerte der Kranke häufig über Schmerzen im rechten Bein. Nach den Anfällen wurde der Kranke vollkommen ruhig. Er hatte nirgends mehr Schmerzen. Herz- und Atmungsthätigkeit waren danach wieder regelrecht, das Gesicht blass. Er verzehrte dann mit grösster Esslust seine Speisen. Nach dem ersten derartigen Anfalle, der von dem Kranken um 24 Stunden zurückgelegt wurde, — Erinnerung an den Anfall und die dabei anwesenden Personen hatte er aber — war das rechte, vermittels einer Schiene hochgelagerte Bein nicht mehr geschwollen und nicht mehr verfärbt, als man es auspackte. Nur fand sich auf der Aussenseite des rechten Unterschenkels, der Liegeseite, ein 6 cm langer, 3 cm breiter, blutunterlaufener Fleck. Nachdem das Bein $^1/_2$ Stunde ausgepackt und wagerecht gelegen hatte, färbten Knöchelgegend und Fuss sich wieder blaurot. Nur die

Zehen blieben weiss, mit Ausnahme der Endglieder, die an der Unterseite ein blutunterlaufenes Aussehen zeigten. Mitte der 5. Woche hatte sich bereits auf der Liegeseite des rechten Beines, dem äusseren Knöchel, eine pfennigstückgrosse Hautwunde gebildet, desgleichen an der rechten Wade, und zwar ebenfalls aussenseits. Nachdem hier in den nächsten Tagen noch einige wunde Stellen hinzugetreten waren, bestanden schliesslich Mitte der 6. Woche mehrere schmutzige Geschwürsflächen bis zu Thalergrösse an der rechten Wade.

Die Blaufärbung hatte jetzt unter einer scharfen Grenze nach oben zu zugenommen und einen dunkleren Ton angenommen. Nur die Haut an den Zehen zeigte weissliche Färbung und war stark gerunzelt. Der ganze Unterschenkel war jetzt mehr geschwollen. Fuss und unteres Drittel des rechten Unterschenkels fühlten sich kalt an und waren empfindungslos, während an der Wade Schmerzhaftigkeit bestand. Die Reflexe im rechten Bein waren abgeschwächt. In der rechten Kniekehle fühlte man einen kleinfingerdicken Strang, anscheinend eine verstopfte Arterie. Die Esslust hatte sich vermindert, Schlaf stellte sich des Nachts nicht ein.

Da eine Erhaltung des Beines ausgeschlossen schien und von den Geschwüren aus Sepsis drohte, so wurde Mitte der 6. Woche mit Einwilligung des Kranken zur Amputation des rechten Beines geschritten.

Befund in dem amputirten rechten Beine:

Art. poplitea mit einem älteren derberen, Art. tibialis postica mit einem frischeren Thrombus gefüllt. Vena poplitea mit lockerem, frischerem Thrombus gefüllt. Beim Präpariren der tiefer liegenden Teile des Beines zeigt sich, dass Blutaustritte aus den Gefässen eingetreten waren und die Muskelsubstanz serös durchtränkt war.

Bakteriologisch wurden Typhusbacillen, Bakterium coli, Staphylokokken gefunden.

Gleich nach der Operation sank die Körperwärme bis zur Norm herab, um aber in der Nacht wieder auf 39,7 anzusteigen. Der Schlaf in den beiden folgenden Nächten war

nach langer Zeit gut. Das Gesicht war noch am übernächsten Tage mit dicken Schweisstropfen bedeckt; das Schwitzen war so stark, dass während des Tages 3 maliger Hemdwechsel stattfinden musste.

Aber schon Ende der 6. Woche ($^1/_2$ Woche nach der Operation) kam linkerseits das gleiche Krankheitsbild der Unterschenkelgangrän zustande, wie es zuerst rechts aufgetreten war.

Nach anfänglichem Taubsein und Schlafen im linken Bein und Fuss hatte der Kranke über Schmerzen und Frost im linken Bein und Fuss zu klagen. Anfang der 7. Woche zeigte sich schliesslich am linken Fuss das Gefühl erloschen, nach anfangs beobachteter Gefühlsverlangsamung, während an der Wade Schmerzhaftigkeit bestand. Der Fuss fühlte sich kühler an, war weisslich verfärbt. Am Hacken bestand eine Thalergrosse Blaufärbung der Haut, am Unterschenkel, an der Aussenseite der Wade, mehrere schmutzigblaue Flecken. In den letzten Tagen traten die Schmerzen gegenüber den Atembeschwerden zurück. Der Kranke geriet öfters in starke Atemnot unter bläulicher Verfärbung und leichtem Nasenflügelatmen. Über der Lunge waren dichte Rasselgeräusche hörbar, es wurde wenig, pflaumenbrühartiger Auswurf ausgehustet. Der Puls war hierbei jagend, klein, kaum fühlbar, 140.

Mitte der 7. Woche entschloss man sich aus denselben Gründen, wie oben, auch zur Absetzung des linken Beines. Eine Stunde nach der Operation trat der Tod ein.

Befund in dem linken Bein: Ausgedehnte Gangrän der Haut. Blutungen und seröse Durchtränkung der darunter liegenden Muskulatur. Blasser Thrombus in der Art. tibialis antica bis zur Art. poplitea. Thrombose der Poplitea mit rotem Thrombus bis zum durchschnittenen Ende; frischer unvollkommen obturirender roter Thrombus in der Art. tibialis post. Lockere, nicht vollkommen obturirende Thrombose der Vena poplitea und tibialis.

Wesentlicher Befund (S. N. 658, Jahrg. 1900): Spärliche Narben und zahlreiche schiefrig pigmentirte Herde im Dünn-

darm. — Kleine, schiefrig pigmentirte Mesenterialdrüsen. — Hyaline Entartung des Herzens. — Abscesse der Lungen. — Beiderseits eitrig fibrinöse Pleuritis und Kompression der Unterlappen. — Zahlreiche Ekchymosen der Pleura. — Blasse zerfallene Infarkte der geschwollenen Milz. — Alte und frische Infarkte der trüben Niere links. — Trübung und fettige Degeneration der Leber. — Hypospadie. Oedem der Hoden. — Thrombose der Art. iliaca beiderseits und Vena iliac. r. — Thrombose der Art. basilaris und einzelner ihrer Aeste. — Kleine Erweichungsherde im Gehirn.

Sektionsbefund (15 h. p. m — S. N. 658, Jahrgang 1900): Stark abgemagerte, männliche Leiche. Beide Beine am Oberschenkel amputirt. Aus den Amputationswunden entleert sich etwas trübe, blutige Flüssigkeit.

Brust: In den Pleurahöhlen beiderseits eitrige Flüssigkeit. Pleuren mit zahlreichen Ekchymosen und kleineren und grösseren, gelb durchscheinenden Stellen, über den unteren Lappen mit eitrig fibrinösen Auflagerungen. Oberlappen lufthaltig, graurot. L. U Lappen stark komprimirt, fast luftleer, von braunroter Farbe und nahe der Oberfläche mit kleinen Eiterherden durchsetzt. R. U Lappen mässig komprimirt, von braunroter Farbe, mit mehreren kleineren und grösseren (bis zu Wallnussgrösse) Abscessen.

Herz weit, enthält Blut- und Fibringerinnsel, Muskulatur blass und von derber Konsistenz. Klappen zart; Aorteninnenfläche glatt, blass, mit wenigen gelblichen Stellen.

Im unteren Teil der Speiseröhre grau gelbliche krümelige Massen (Soor). Luftröhre stark gerötet.

Bauch: Leber gross, sehr weich, blassgelblich, mit verwaschener Läppchenzeichnung.

Milz gross, sehr weich, mit zwei Infarkten von blasser Farbe, die in querer Richtung fast die ganze Länge einnehmen und leicht zerfallen.

L. Niere gross, von weicher Konsistenz, Oberfläche glatt, blassgelbbräunlich, mit eingesunkener Stelle, an der die Kapsel fester haftet. Schnittfläche: Rindensubstanz gelblich, feucht

glänzend, der eingesunkenen Stelle entsprechend ein keilförmiger, blasser, derber Herd (Infarkt), daneben noch frischere keilförmige weichere blasse Herde. R. Niere wie l., ohne Herderkrankung. [Mikroskopisch ger. Trübung und fettige Degeneration der Nieren].

Blase enthält reichlich trüben Urin. Schleimhaut blass.

Hoden gross, Schnittfläche blass, von feuchter Beschaffenheit, Konsistenz weich.

Spaltung der glans an ihrer unteren Fläche vom Orificium ext. bis zum Sulcus coronarius.

Magen enthält noch geringen Inhalt. Schleimhaut blass, mit etlichen Ekchymosen.

Dünndarm: Schleimhaut blass, im unteren Teil, den Peyerschen Plaques entsprechend, schiefrige Partien, die die ganze Platte oder nur einen Teil derselben einnehmen. Die Platten selbst sind glatt, nicht hervorragend; an einigen Stellen sind glatte Narben, die z. T. ebenfalls pigmentirt z. T. pigmentlos, von grauer Farbe sind.

Im Coecum zwei fast 5 pfennigstückgrosse Stellen, deren Inneres glatt, von grauer Farbe, deren Umgebung schiefrig gefärbt ist.

Mesenterialdrüsen klein, derb, z. T. ganz gleichmässig schiefrig gefärbt.

Pankreas gross, weich, blass.

Nebennieren grauweiss, Rindensubstanz gelb, Marksubstanz graurot.

Schädel: Dach dünn, Oberfläche glatt, Innenfläche mit flachen Gruben und Gefässfurchen. Längssinus enthält flüssiges und geronnenes Blut. Durainnenfläche glatt, glänzend. Arachnoidea zart, in den Maschen etwas reichlichere Flüssigkeit. Gefässe nur spärlich gefüllt sichtbar. Windungen etwas abgeplattet, Furchen dementsprechend verstrichen. Hirnsubstanz blass, glänzend, weich, mit mehreren kleineren z. T. grauen, derben, z. T. in Zerfall begriffenen Herden (Erweichungsherde). Häute an der Basis zart, mit Ausnahme der Häute um die Pons, die sulzig infiltrirt erscheinen. Die Arteria basilaris

bis in ihre ersten Verzweigungen hinein prall ausgestopft mit teils blassen, teils bläulichen Gerinnseln. Die Art. carotis, die Art. fossae Sylvii, die r. Art. vertebralis leer, zartwandig.

Der genauere Sitz der völlig obturirenden Thrombose der Art. basilaris und ihrer Verzweigungen wird durch die beigegebene Skizze veranschaulicht. Thrombosirt sind die linke

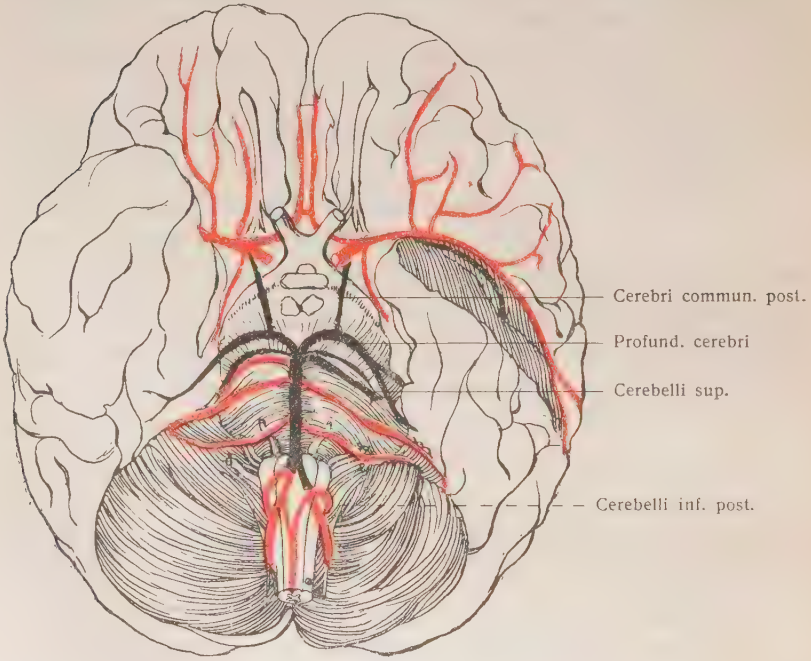

Art. vertebralis, vom Abgang der Art. cerebelli inf. post. an, die Art. basil., ihre Endverzweigungen, die Art. profundae cerebri, ferner die linke Art. cerebelli sup., sowie beide Art. cerebri communicantes post. Aber auch mikroskopisch waren zahlreiche Thromben, und zwar im Bezirk der über das ganze Gehirn verbreiteten grösseren und kleineren Erweichungsherde, vorzufinden. Mikroskopisch boten die Erweichungsherde, zu denen die Thromben offenbar in ursächlichem Zusammenhang stehen, die gewöhnlich dabei zu beobachtenden Veränderungen und Erscheinungen: Fettkörnchenkugeln (Leukocyten, die Ge-

webszerfallsprodukte aufgenommen haben), Corpora amylacea, die ja bei degenerativen Prozessen in grösserer Menge gefunden werden, ferner Pigmentzellen. Der Zerfall der Nervenfasern, sonstige degenerative Erscheinungen der Ganglienzellen waren nur wenig ausgeprägt.

Ein etwa durch die Mitte der gehärteten Pons geführter Querschnitt, beifolgend skizzirt, wies ebenfalls mehrere verschieden grosse, unregelmässig begrenzte, graugelb aussehende Erweichungsherde auf, offenbar eine Folgeerscheinung der Basilarthrombose. Der Schnitt ist für eine spätere mikroskopische Untersuchung zurückgelegt worden, der die weiteren Ergebnisse vorbehalten bleiben. Für jetzt beschränke ich mich auf den bisherigen makro- und mikroskopischen Befund, der genügen mag, um schon damit die bei Lebzeiten vorhandenen Symptome in Einklang zu bringen.

Infolge der Thrombose der Basilararterie und ihrer Verzweigungen sind die von ihr versorgten, für unsern Fall in Frage kommenden Nervencentren am Boden der Rautengrube (V_3 VII IX X XII) nur noch ungenügend ernährt worden. Ganz ausser Ernährung sind aber die Nervenkerne nicht gesetzt worden. Denn nach den Untersuchungen von Duret[1]) wird die Pons und Medulla oblongata hauptsächlich von den vorderen Spinalästen der Art. vertebralis versorgt. Diese waren aber von Thrombose frei, ausgenommen das Endstück der l. Art. vertebr. Speciell werden nach demselben Autor das Centrum des Hypoglossus, Glossopharyngeus und Vagus von vorderen

[1]) Strümpell, Nervenband (akute Bulbärparalyse).

Spinalästen der Vertebralarterien versorgt, während Trigeminus- und Facialiscentrum hauptsächlich von Basilarästen gespeist werden. Es ist weiter zu berücksichtigen, dass sich der Thrombus allmählich organisirt hat, d. h. durch gefässhaltiges und dadurch eines dauernden Bestehens fähiges, junges Bindgewebe substituirt wurde. Da wir es an der Gehirnbasis mit Endarterien zu thun haben, so wird einem sich etwa ausbildenden Collateralkreislauf geringere Bedeutung beizulegen sein.

So lässt es sich jetzt begreifen, dass die Erscheinungen der Bulbärparalyse zwar eintreten mussten, aber nach einiger Zeit sich wieder zurückbilden und fast gänzlich verschwinden konnten.

Die linksseitig bestehende Hemiparese hat offenbar in den Erweichungsherden der Hemisphären ihre Ursache.

Die Ursache der Basilarthrombose ist in der beim Typhus häufig beobachteten Herzschwäche und Myocarditis zu suchen. Das gleiche gilt für die Thrombose der Schenkelgefässe. Die Folge der letzteren war wieder die doppelseitige Unterschenkelgangrän.

Die deshalb vorgenommene Amputation beider Beine wurde unter Anwendung des Esmarch'schen Verfahrens ausgeführt. Unser Fall liefert nun zugleich noch eine Bestätigung der von Stüler[1]) zuerst veröffentlichten, mit dem Esmarch'schen Verfahren in gewissen Fällen bei Amputationen gemachten Beobachtungen und Erfahrungen.

Stüler machte zuerst auf die Schattenseiten des Esmarch'schen Verfahrens, auf die ihm anhaftenden Nachteile und auf die schädigenden Einwirkungen auf das Gewebe in gewissen Fällen aufmerksam. In einem für ein wissenschaftliches Experiment wie geschaffenen Falle von doppelseitiger Unterschenkelgangrän mit symmetrischen Krankheitserscheinungen auf beiden Seiten war auf der einen Seite mit, auf der anderen ohne Esmarch'schen Schlauch amputirt worden, unter sonst übereinstimmender Versuchsanordnung und gleichen Vorsichtsmassregeln. Das Verhalten beider Stümpfe war aber trotzdem ein ungleiches: Unter den letzteren Verhältnissen zeigte die

Haut des Oberschenkelstumpfes ein durchaus gesundes Aussehen, ebenso die Muskulatur, es war fast keine Sekretion vorhanden. Dagegen zeigte sich auf der mit Schlauch operirten Seite der ganze Stumpf geschwollen. Die Haut der ganzen Vorderfläche war schmutzig grünlich verfärbt mit dunkelgrün durchschimmernden Blutgefässen; beim Aufdrücken des Fingers war leichtes Knistern wahrnehmbar. Die Muskelschnittfläche war schmierig belegt und schmutzig-grünlich verfärbt. Es bestand reichliche missfarbige, übelriechende Sekretion.

An der Hand dieses Falles und auf Grund des ungleichen Verhaltens beider Stümpfe, das offenbar auf einer Ungleichwertigkeit beider Operationsverfahren beruhte, kam Stüler zu folgenden Schlussfolgerungen: Das Esmarch'sche Verfahren ist kontraindicirt bei Amputationen wegen primärer, idiopathischer Erkrankungen der Gefässwände, weil durch den temporären Blutabschluss und durch Thrombenbildung in den Gefässen erhebliche Schädigungen der Gewebe des Amputationsstumpfes bewirkt werden können, in besonders erhöhtem Masse dann, wenn gleichzeitig angenommen werden muss, dass in den Geweben des betreffenden Gliedes Bakterien in erheblicherer Menge vorhanden sind, weil dieselben infolge Schädigung durch den Esmarch'schen Schlauch den besten Boden für ihre Entwicklung bereitet bekommen, und ausserdem durch die nach Lösung des Schlauches eintretende Gefässerweiterung eine Verschleppung derselben in den allgemeinen Körperkreislauf bewirkt werden könnte. Aus diesen Gründen sei in solchen Fällen das Rose'sche Verfahren indicirt.

In unserem ebenfalls mit Esmarch'schem Schlauch operirten Falle war zwar die Beschaffenheit beider Stümpfe nicht derartig und so ausgesprochen schlecht, wie in dem obigen Fall, aber immerhin war eine gewisse Schädigung der Gewebe zu beobachten, die wohl auf das Esmarch'sche Verfahren zurückzuführen ist.

Bemerkenswert ist der Befund von Blutaustritten aus den Gefässen, sowie von seröser Durchtränkung der Muskelsubstanz.

Bei der 2. Operation (linkes Bein) zeigten sich nach Lösung des Schlauches nur ganz vereinzelte Blutpunkte. Schon während der Operation fiel dies auf, als zufällig der sich nicht bewährende Duritschlauch riss. Trotzdem kam es zu keiner stärkeren Blutung aus der Femoralis, es waren nur wenig Blutpunkte zu sehen, alles Zeichen, dass die Gefässe sehr schlecht ernährt waren.

So unentbehrlich auch das Esmarch'sche Verfahren in den meisten Fällen bleiben wird, wird es doch in Fällen der oben angegebenen Art contraindicirt sein.

---

[1]) Correspondenzblätter des Allg. ärztl. Vereins von Thüringen, 19. Jahrgang, 1900, Heft 5.

Zum Schluss meiner Arbeit ist es mir noch eine angenehme Pflicht, dem Sanitätsamt der Marinestation der Ostsee, sowie Herrn Marinestabsarzt Dr. Nahm für gütige Überlassung des Themas meinen ehrerbietigsten Dank auszusprechen.

Lebenslauf.

Paul Schwarze, evang.-luth., wurde am 17. Juli 1874 zu Nieder-Halbendorf (Schlesien) als Sohn des Gasthofsbesitzers Johann Schwarze geboren. Er besuchte von Ostern 1886 bis Ostern 1895 das Gymnasium zu Zittau, um von Ostern 1895 bis Ostern 1900 Medizin zu studiren, auf den Universitäten Greifswald, Strassburg, München, Leipzig. Das Tentamen physicum bestand er am 10. Februar 1897 zu Leipzig, das Staatsexamen beendete er am 6. Mai 1900 an derselben Universität. In der Saison 1900 war er als Assistenzarzt in Bad Kissingen thätig. Der halbjährigen Militärpflicht mit der Waffe genügte er vom 1. Oktober 1897 bis 1. April 1898 in Zittau beim 3. Infanterie-Regiment Nr. 102 „Prinzregent Luitpold von Bayern“, das zweite Halbjahr als einjährig-freiwilliger Arzt leistete er bei der Kaiserlichen Marine in Kiel ab, unter unmittelbarem Anschluss der freiwilligen 6wöchigen Reserveübung (vom 1. Oktober 1900 bis 12. Mai 1901). Am 10. Juni 1901 erfolgte die Beförderung zum Marine-Assistenzarzt der Reserve.